世界華文媒體集團
醫識力
讀者互動 | 臉書：www.facebook.com/easily.sinchew 電郵：sceasily@sinchew.com.my
03-7965 8586（每週一至週六 11AM-5PM） easily.sinchew.com.my
聯盟夥伴：光明日報 生活杂志

長期用眼 姿勢不對或誘發枕神經痛

保健概念

从事电子业的41岁男子近来后脑勺有刺痛感，且症状愈来愈明显，他担心脑血管有问题就医，检查发现竟是长期使用电脑、手机且姿势不佳，造成后颈部筋膜紧绷引发的“枕神经痛”，卫福部基隆医院神经科医生林俊甫表示，虽然可用药物和注射改善，但会复发，最好减少使用3C产品的时间。

林俊甫说，过度沉迷3C产品，肌肉长期紧绷，易使血管受到压迫，容易引发肩颈酸痛或手部痛麻，严重者会出现后脑勺刺痛感，这就是“枕神经痛”。

枕神经痛是头后方枕部反复性持续数秒到数分钟的抽痛，严重时眼窝处也会有酸痛感，用眼过度也可能加剧颈部紧绷情况，如未及早治疗，疼痛程度与频率会增加，除影响日常活动，睡眠也会受到影响。

林俊甫建议3C重度使用者，可在家做拉颈运动，如果左边痛，用手把头往右边拉，持续5分钟，或用温毛巾敷在双眼、闭合约10分钟，可缓解不舒服，要是无法减缓症状，就要就医改用口服药物治疗，如果效果不佳，要考虑局部施打类固醇或神经麻醉剂。

林俊甫说，枕神经痛和偏头痛，两者痛的程度和位置很像，不过治疗方法不一样，偏头痛2到3天会缓解，但是枕神经痛不治疗会持续痛下去。

（资料来源：元气网）

醫識力 | 筆錄 包素菡

医句话： 我国能够执行POEM手术的受训医生人数不多，不过，POEM却有许多好处，包括手术时间不长，同时没有体表伤口、复原迅速、禁食期短，而且疗效与传统手术般持久，是贲门弛缓不能症的最佳选择。

賁門緊閉 誤為 胃酸倒流

POEM無創經口切開術 療效更勝腹腔鏡

新技術上架

食道與胃交接處：賁門

在正常进食的情况下，食物会经过食道输送带进入胃中，而食道与胃交接处的下食道括约肌（Lower Esophageal Sphincter，LES）称为贲门，可籍由神经反射作用，在食物经过时适当地放松，让食物顺利进入胃中，并适时收紧，避免胃酸倒流。

如果一个人进食的时候，食道缺乏蠕动，加上贲门对吞咽反应缓慢或闭合的话，就会发生食道贲门弛缓不能症（achalasia，见图一），而食物无法通过，就会卡在食道内。

患上此病的人会有胸口因无法吞咽的不适感，而且长久下去，食道因为食物的积存而变得越来越大，并有进食后呕吐的习惯，造成身体日渐消瘦。

很多患者因为出现胸口疼痛、胃灼热的症状而误以为自己患上胃食道逆流（GERD），其实GERD和贲门弛缓不能症的发生刚好相反，前者是因为贲门过于松弛，造成胃酸倒流所致，而后者则是贲门闭合，造成食物无法通过所致。

其实，贲门弛缓不能症是罕见疾病，每10万人中只有一两人患上此病，不过，数据显示只是冰山一角，实际上可能有许多人被误诊为胃食道逆流。

长期无法进食 体重下降

曾有一名来自印尼的病人患有贲门弛缓不能症多年，但是却被误诊为胃酸倒流，接受了错误的治疗长达4年都不见好转，最终被确诊为贲门弛缓不能症，并在大马接受治疗。

目前胃酸倒流的治疗效果良好，多数病人服药后都有良好的反应和改善，所以，接受治疗者一旦发现没有反应，就要怀疑是贲门弛缓不能症或其他可能。

贲门弛缓不能症的病因不明，可以发生在任何年龄层，包括年幼的儿童或年迈90岁长者身上，没有性别或种族的分别。

当病人因长期无法进食，而且有体重下降现像，我们视之为警报症状，这些症状与其他疾病如癌症相似，需要排除各种原因才能对症下药。

刘秉忠医生
（Lau Peng Choong）
上消化道及普通外科顾问

胃鏡操作者 缺經驗易漏診

要确诊是否贲门弛缓不能症，病人首先要接受胃镜检验。通常，胃镜检验结果都会显示正常，但是由经验丰富的肠胃科医生操作的话，就会看出贲门弛缓的问题了。

首先，医生会发现病人的食道肿大，主要因为贲门长期闭合，造成食物积存而撑大食道所致。即使病人进行检验前已经禁食超过6个小时，但是，胃镜检验还是看到食道上有未消化的食物，这些都是贲门弛缓不能症的症状。

一般上，胃镜检验工具置入食道时，都可以轻易通过直达胃部，如果置入贲门弛缓不能症病人的食道，则需要稍微使力，才能把检验工具置入食道直达胃部。贲门越紧表示病情越晚期。

依病情分类治疗 第三类最难治

此外，病人也可以接受钡餐（barium swallow）检验，即喝下硫酸钡乳液后接受X光扫描，因为硫酸钡乳液可附着在食道壁上，辅助X射线成像，更清楚看到食道和胃的形态。如果发现食道肿大，而且喝下的硫钡乳液依然卡在食道上甚至吐出来就可以预测到是贲门弛缓了。

硫酸钡不会被消化，最终会和粪便一起排出体外。类似的方式还有将硫酸钡乳液灌肠，称为大肠钡剂灌肠造影。此外，高解析度的食道压力计（High Resolution Manometry，HRM）主要测量食道压力，并可分析出病人的贲门弛缓不能症程度或种类。

为什么我们需要知道疾病的分类，主要因为不同的类型有不同的治疗和预后，最常见是第二类患者，而一二型患者对治疗有反应良好，而第三型则是难治型，这些病患常见有胸痛的症状。

放鬆賁門 讓食物抵達胃

贲门弛缓不能症的传统治疗有口服药物、局部注射肉毒杆菌、球囊扩张术（balloon dilatation）、内视镜肌肉切开术、外科手术等，无论哪一种治疗，都是以放松贲门，让食物顺利通过贲门到胃里为目标。

内视镜球囊扩张术（balloon dilatation）是通过内视镜置入球囊和扩张，以打开狭窄的血管来达到治疗目的。缺点是要重复多次扩张，并有食道破裂的风险。球囊扩张术虽然有效，但不是最佳治疗。

外科食道肌肉切开术（Heller's myotomy）则是开胸或开腹的方式，将食道贲门肌肉切开，这种方式后来进一步发展，以腹腔镜的方式进行贲门肌肉切开，好处是安全、伤口小、复原快。

外科手术治疗虽有持久的疗效，但是因为开胸或开腹手术，而且对贲门括约肌的切入较深，所以手术的同时需要执行胃底折叠术（fundoplication），以降低病人术后有严重的胃食道逆流的问题。但手术始终有一定风险。

内視鏡引導切開食道肌 與傳統手法相反

贲门弛缓不能症最好的治疗是经口内视镜食道括约肌切开术（Per-Oral Endoscopic Myotomy，POEM），这种手术有别于开胸或开腹手术，因使用内视镜从口腔往食道处展开贲门括约肌切割，可谓完全没有外伤，比腹腔镜手术更胜一筹。

接受POEM治疗的病人必须全身麻醉，外科医生使用经口腔内视镜导入食道处，在内视镜引导下，利用特殊的内视镜手术刀在食道黏膜下层进行一通道直达胃部贲门，并在食道内进行食道肌切开，这与外科或腹腔镜手术的手法相反，而手术过程只要一两小时完成。

这是一种在日本执行历史悠久的手术，目前累积超过300个案例，而全球累积个案超过1万例。马来西亚的POEM治疗有50例，其中四十多例是在马来医药中心执行，私人医院则有2例。

几乎所有病人都适用

执行POEM的医生必须接受专业训练，而执行腔腹镜手术经验丰富的医生在操作POEM上则熟能生巧。几乎所有的病人都适合接受PEOM治疗，除非病人有麻醉药过敏的问题，则无法接POEM治疗。

贲门弛缓不能症的一二型病人适合传统外科手术和PEOM治疗，但是第三型病人因食道压力高，最好是接受POEM治疗，因为贲门括约肌的切割是有限制的，而在食道内执行切割的话可以比食道外切割来得深和更好的疗效。

如果接受传统外科手术后再发生贲门弛缓不能症的话，因食道外已有伤痕，可能无法再进行第二次的手术，那么，病人可以选择POEM治疗，作为救援程序。

醫識力 明日內容
天然橄榄油，0%胆固醇？

孩子運動後心悸頭痛 心因性猝死風險高

孩童心因性猝死常见原因之一的心律不整，除先天性心脏病孩子容易有心律不整，即使是结构正常的小朋友也可能有心律不整问题，家长若发现孩子在运动后，容易胸痛、头晕、心悸，就要特别留意。

台大医院小儿心脏科主治医生邱舜南说，正常人的心律是由右心房的窦房结启动，传到房室结、房室束，以及心室传导系统使心室收缩，造成规律的心跳。心律不整的种类很多，只要不是正常窦房节启动，或整个传导系统有任何问题就会造成心律不整，包括心脏跳得太快、太慢、或不规则、甚至心跳停止。

邱舜南进一步说明，有些心律不整是良性的，如窦性心律不整、心房早期收缩、结性节律、不颗繁的心室早期收缩等，临床上不会有严重的症状或并发症，也不需要任何的治疗；病理性心律不整分为心搏过速及心搏过缓。

其中病理性心律不整需要积极治疗，邱舜南提醒，病理性心律不整轻则胸痛，头晕，心悸，严重会晕厥甚至猝死，长期治疗则以药物控制或心导管烧灼治疗，依据医生评估，有些患者需装置心律调节器治疗，或考虑植入性心脏去颤器。

若家中孩子在运动后，容易胸痛、头晕、心悸，甚至曾在运动时晕厥，如果家族又刚好有心律不整病史，甚至有年轻猝死家族史，建议带小朋友去医院做进一步检查，如心电图及心脏超音波，轻忽不得。

确诊后需遵照医生指示严格限制其运动，保持生活规律，避免上述诱发因子，同时小患者家属应学会心肺复苏术以备不时之需。一旦有症状立即送医治疗，并建议随时身上备有疾病诊断，以帮助急诊医生处理，预防猝死悲剧发生。

（资料来源：元气网）

图一：

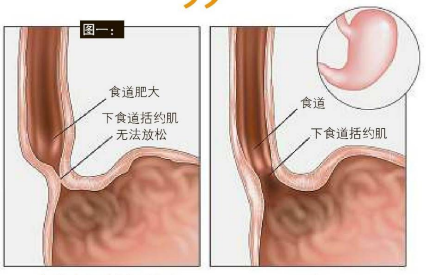

食道贲门弛缓不能症　　正常

温馨提醒：文章与广告内提及产品、服务及个案仅供参考，不能作为看诊依据，须以医生的意见为主。

讓醫學知識普及化
《醫識力》啟動第二波！
每天考考你，天天送出1本《家庭醫學全書》！
问：不孕症是夫妻双方的问题，引起女性不孕症最常见的病因，举出1个例子。答：无排卵、多囊卵巢综合症、感染、子宫内膜异位症、盆腔手术、子宫异常生长、宫颈粘液不足或太厚。
3月9日 问题
问：不孕症是夫妻双方的问题，引起男性不孕症最常见的病因，举出1个例子。
参加方法 ❶登录《医识力》脸书（https://www.facebook.com/easily.sinchew/）并在这道问题下写上答案。❷分享（Share）这个帖子，然后在问题下写上答案。最后在分享帖子里标签（Tag）3个朋友。❸记得将帖子设为公开（Set as PUBLIC）。❹即有机会被选中成为当天的幸运儿，若有超幸运儿超过1个，以回答时间为准。❺获奖者将会接到工作人员通知。❻旨在推广医药知识，赠书属奖励性质，恕不接受任何对获奖者答案的投诉。
本书主要介绍医学常识、常见疾病防治、家庭护理、自我保健、急救措施等方面的知识，它融合了中西医治疗技术，满足读者自助医疗和保健所需。